



DIU ARTHROSCOPIE: TUNIS 27-28 FEVRIER 2016

CAS CLINIQUE

Dr KANOUN LASSAAD

CHEF DE SERVICE D'ORTHOPEDIE

HOPITAL LA RABTA - TUNIS

- Femme de 29 ans
- Sans ATCD
- Douleurs de l'épaule gauche depuis une année.
- Type mixte, sans irradiations.
- Pas de limitation de l'activité quotidienne.

Examen physique:

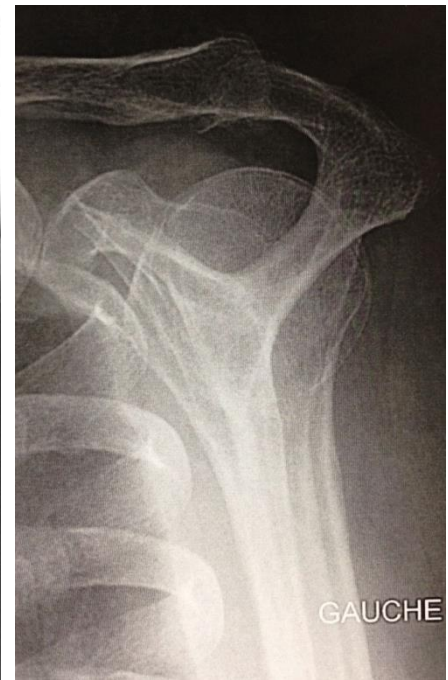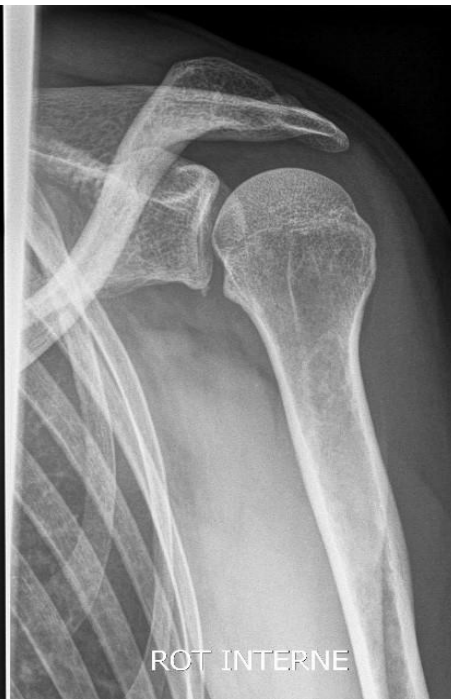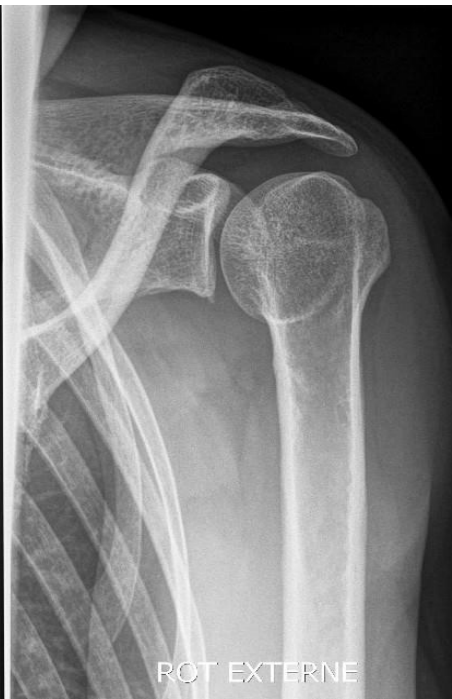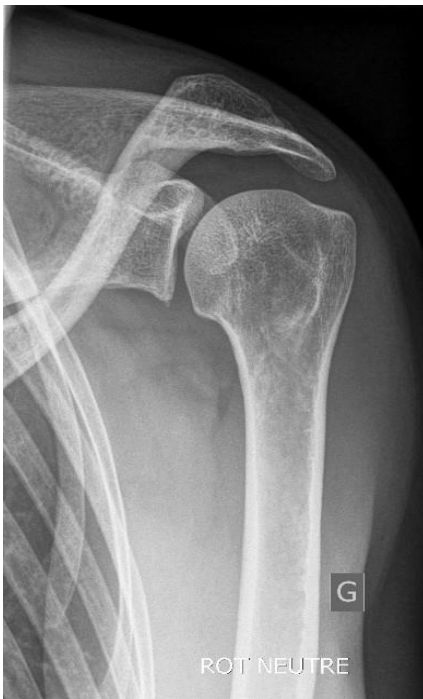-Epaules équilibrées.

-Mobilités active et passive conservées.

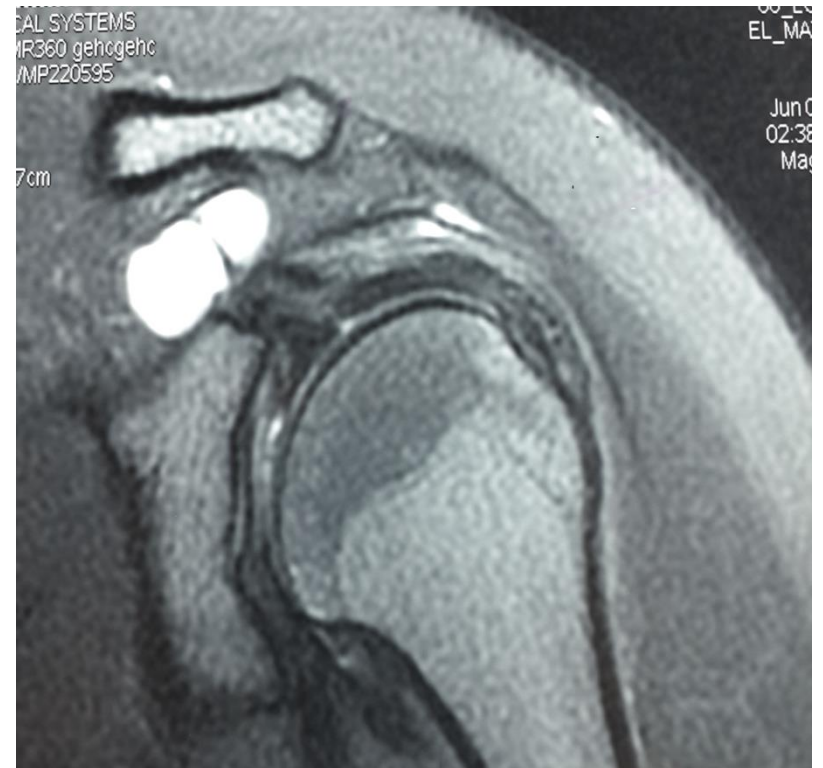
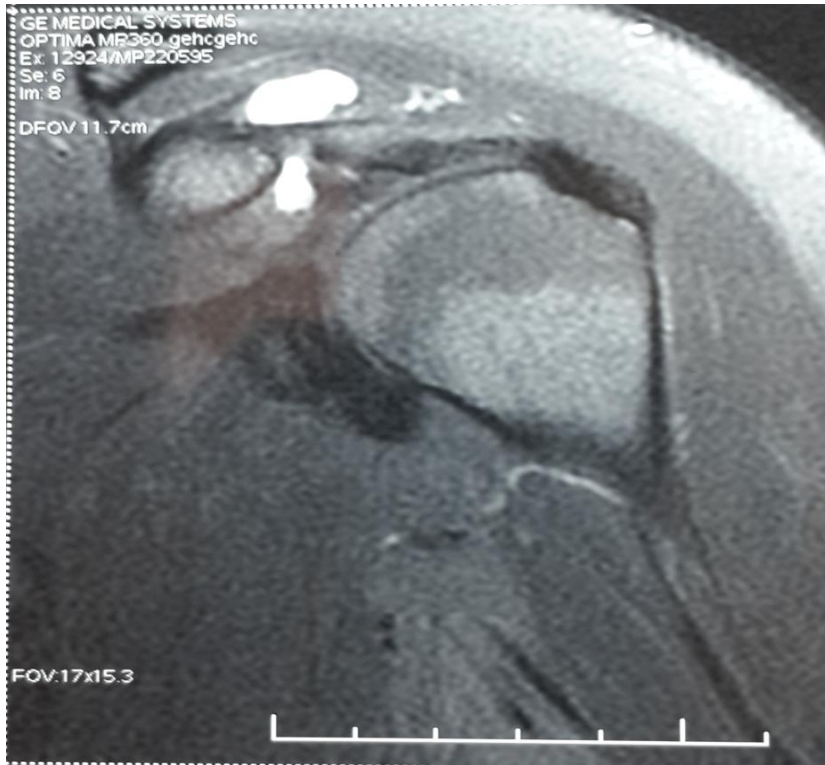
-Signes de conflit de la coiffe (Neer, Yocum, Hawkins) négatifs.

-Jobe test positif.


RADIOGRAPHIES



IRM



TRAITEMENT

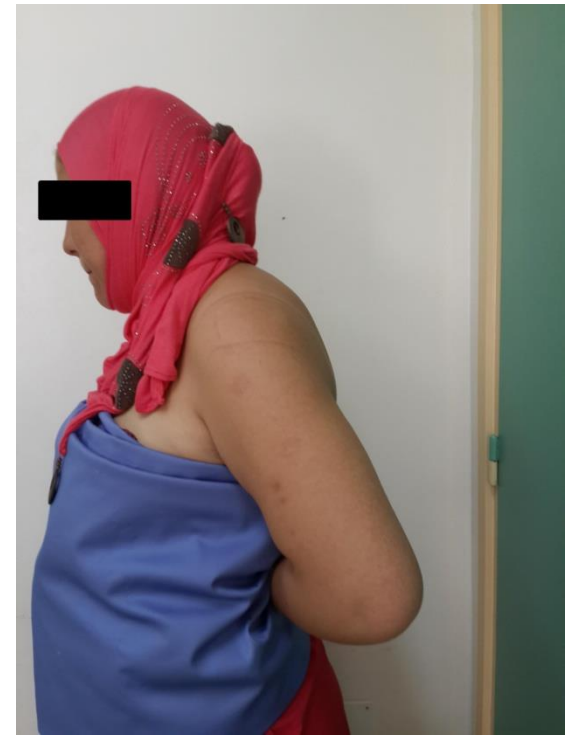
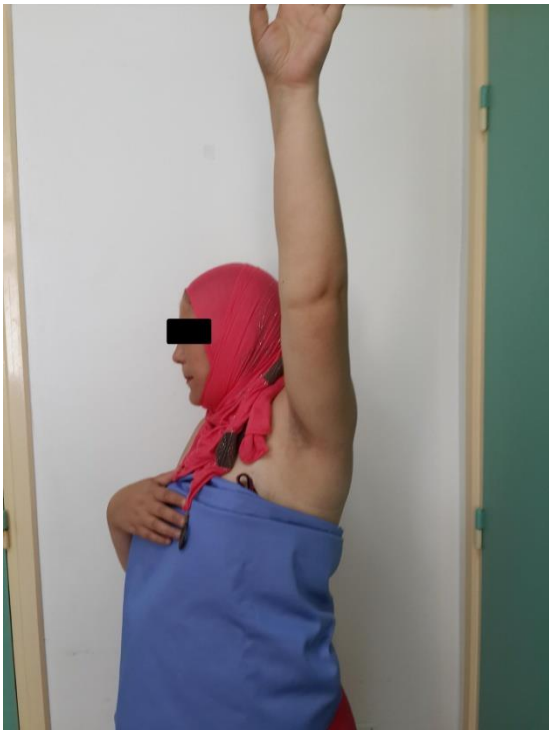
Anatomopathologie

- Aspect quadrant avec un kyste synovial.
- Pas de signes histologiques de malignité.

Résultats à 13 mois

- Disparitions des signes fonctionnels.
- Mobilité conservée .



Discussion

- Pathologie rare: 49 cas entre 84 et 2010.
- Majoritairement associées à de larges ruptures de la coiffe.
- Uniquement 5 cas à coiffe intacte.
- Diagnostic différentiel avec le syndrome de la coiffe.
- Diagnostic radio clinique(Arthro-scanner, IRM)

Traitement

1- Kyste + Rupture de la coiffe

- Résection du kyste

- Acromioplastie

- Suture de la coiffe

- Résection de l'extrémité distale de la clavicule si rupture non suturale.

2- Kyste + Coiffe intacte

- Résection du kyste

- Résection de l'extrémité distale de la clavicule

Merci

Explorations radiologiques:

-Radiographie de l'épaule: Articulation gléno-humérale sans anomalies. Espace sous acromial conservé.

-IRM de l'épaule: : Aspect de tendinite du supra épineux, pas de signes de rupture complète.

Kyste sous acromio claviculaire mesurant 27mm de grand axe et légèrement cloisonné.

Arthroscopie de l'épaule

Exploration:

-Bursite sous acromiale

-Coiffe intacte.

-Kyste sous acromio-claviculaire

Gestes:

-Bursectomie

- Résection du kyste.

-Pas de résection du tiers distal de la clavicule associée.

Conclusions

Kyste synovial
sous acromial



Syndrome de la coiffe
des rotateurs

Arthroscopie
de l'épaule



Confirmation
diagnostique
+
Traitement

Introduction:

- Pathologie rare.
- Associée à de larges ruptures de la coiffe.
- Littérature: séries limitées de 1 à 4 cas
- Traitement chirurgical.



DIU ARTHROSCOPIE: TUNIS 27-28 FEVRIER 2016


Syndrome de la coiffe des rotateurs révélant un kyste synovial acromio-claviculaire

Dr KANOUN LASSAAD

CHEF DE SERVICE D'ORTHOPEDIE

HOPITAL LA RABTA - TUNIS

Arthroscopie de l'épaule



Résection du kyste

